TUMORES DAS BAINHAS NERVOSAS PERIFÉRICAS

REVISÃO PICTÓRIA EM RESSONÂNCIA MAGNÉTICA

Isabel Candelária[1], Catarina Oliveira[1], Tiago Couto[2], Paulo Coelho[3], Cristina Marques[4], Filipe Caseiro-Alves[3]

INTRODUÇÃO

Os tumores das bainhas nervosas periféricas (TBNP) são entidades raras, correspondendo a 10% de todos dos tumores de tecidos moles. Considerando a sua origem neurogénica, partilham características imagiológicas comuns, nomeadamente a morfologia fusiforme, a íntima relação com as estruturas nervosas e distribuição ao longo de um dermátomo, bem como alguns sinais característicos, como o "split fat sign" e "target sign".

Podem ser divididos em duas categorias, lesões benignas e malignas, sendo que a primeira inclui Schwannomas e Neurofibromas e, a segunda inclui os Schwannomas malignos e Neurofibrossarcomas. Em ambos os casos a associação com Neurofibromatose está descrita, embora predomine nos doentes com Neurofibromas, e o risco de desenvolver TBNP Malignos é maior neste grupo de doentes.

TBNP BENIGNO

Correspondem a 5% dos tumores de tecidos moles, surgindo habitualmente entre os 20-40 anos, com igual distribuição em ambos os sexos. As localizações mais frequentes incluem as raizes nervosas das cadeias sagradas, da cabeça e pescoço, e ainda os nervos das vertentes flexoras dos membros superiores e inferiores. Habitualmente são lesões solitárias, de crescimento lento e indolores, excepto se volumosos, podendo condicionar sintomatologia neurológica. Apenas 5% estão associados a Neurofibromatose, pelo que o risco de malignização é raro. A avaliação histológica demonstra massas fibrosas em contiguidade com o nervo, envolvido por uma cápsula fibrosa, o epineuro. Em RM, apresentam características comuns aos neurofibromas, massas fusiformes com sinal intermédio/hipossinal em T1 e hipersinal em T2.

O hipersinal poderá ser homogéneo ou heterogéneo, demonstrando o "target sign", em que a lesão apresenta hipointensidade de sinal centralmente, com halo hiperintenso periférico, correspondendo à presença de tecido fibroso e mixóide, respectivamente. Embora não seja patognómico, a existência concomitante de atrofia muscular é altamente sugestiva de TBNP. Outro sinal sugestivo, o "split fat sign"(*), cuja apreciação deverá ser feita em T1, representa um halo de gordura à volta do tumor, sugerindo origem intramuscular, topografia comum para estes tumores, sendo um achado muito menos frequente nos TBNP malignos. As características de sinal descritas são comuns aos tumores benignos, sendo que a localização excêntrica favorece a hipótese de Schwannoma e a localização central Neurofibroma.

SCHWANNOMA

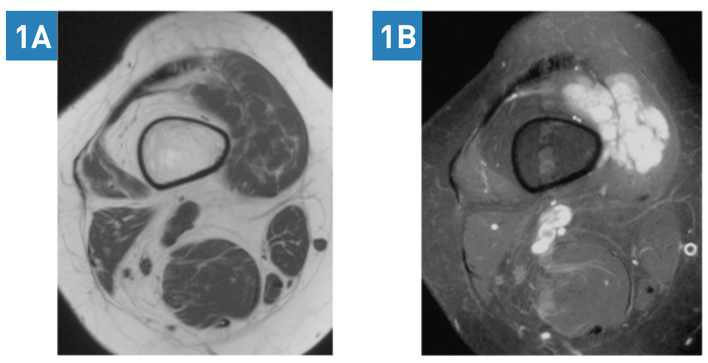

Fig. 1A e B — Schwannoma plexiforme do quadricipete femoral direito.

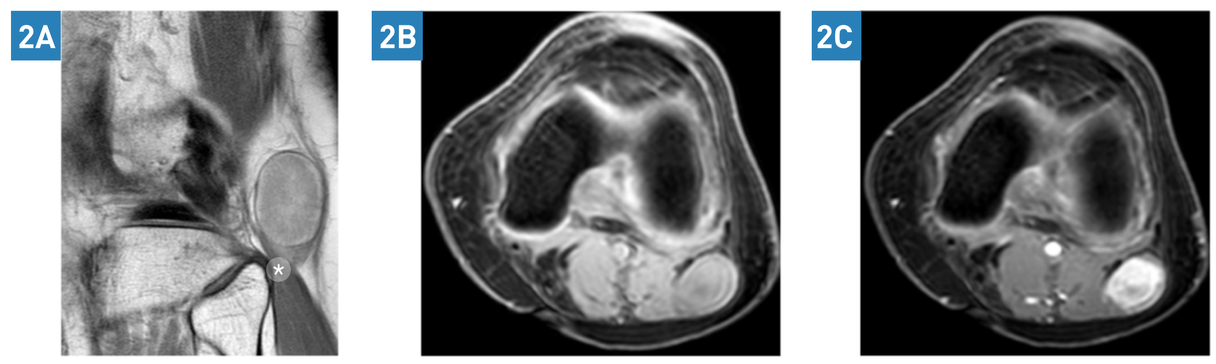

Fig. 2A, B e C — Schwannoma adjacente ao feixe lateral do músculo gastrocnémio. Em DP (A) observa-se lesão oblonga com fino halo lipomatoso, sugerindo "split fat sign" (*). Após gadolíneo (C) observa-se realce predominantemente periférico e regular.

NEUROFIBROMA

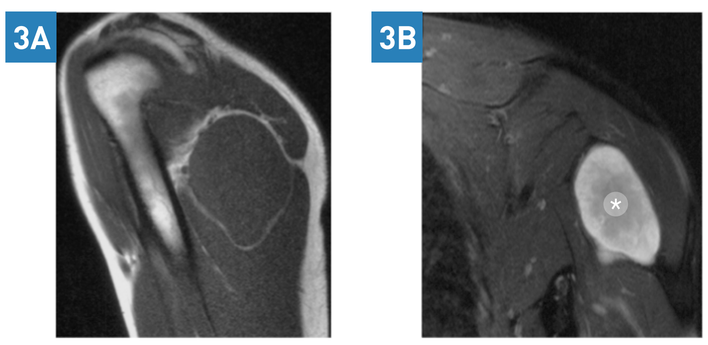

Fig. 3A e B — Neurofibroma da axila direita. Lesão oblonga de margens bem definidas, homogénea demostrando hipossinal em T1 e hipersinal discretamente heterogéneo em T2FS, sugerindo "target sign". (*)

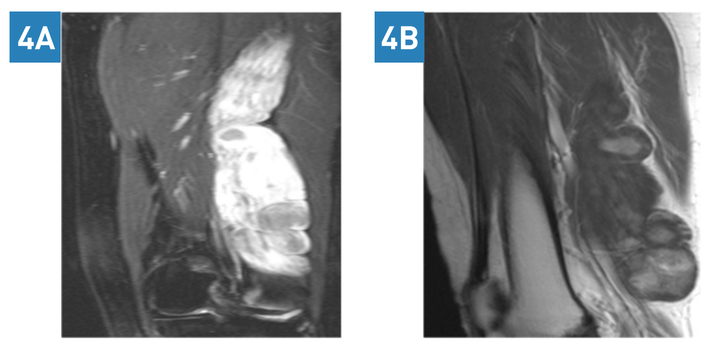

Fig. 4A e B — Neurofibroma da coxa direita. Volumosa lesão de morfologia fusiforme com margens bem definidas, homogénea com sinal intermédio em T1 e hipersinal em T2FS.

Fig. 5 — Múltiplos Neurofibroma da perna esquerda.

TBNP MALIGNO

Correspondem a 5 a 10% dos sarcomas de tecidos moles, surgindo entre os 20-50A, e apresentam maior incidência em doentes com Neurofibromatose tipo 1. Apresentam-se como massas volumosas (>5cm) ou de crescimento rápido, habitualmente dolorosas e com compromisso neurológico. Apresentam margens mal definidas, sugerindo infiltração dos tecidos adjacentes e edema associado. Em RM, tendem a ser heterogéneos, podendo apresentar áreas centrais quísticas. O realce é igualmente heterogéneo, embora habitualmente periférico e nodular.

TBNP MALIGNO

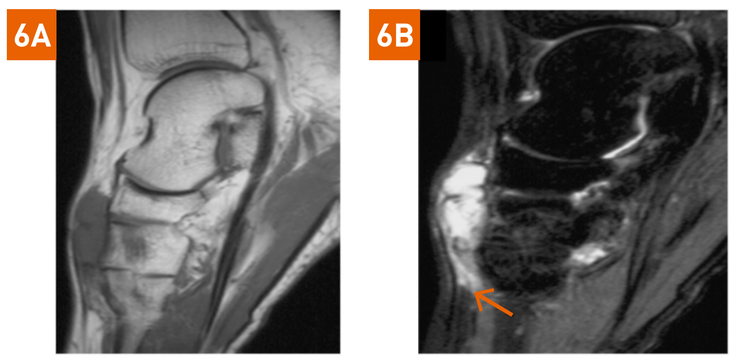

Fig. 6A e B — TBNP Maligno dorso do pé direito. Observa-se lesão de morfologia alongada, contornos irregulares e margens mal definidas sem plano de clivagem com os ossos cuboides e navicular. Há discreto edema peri-lesional (seta).

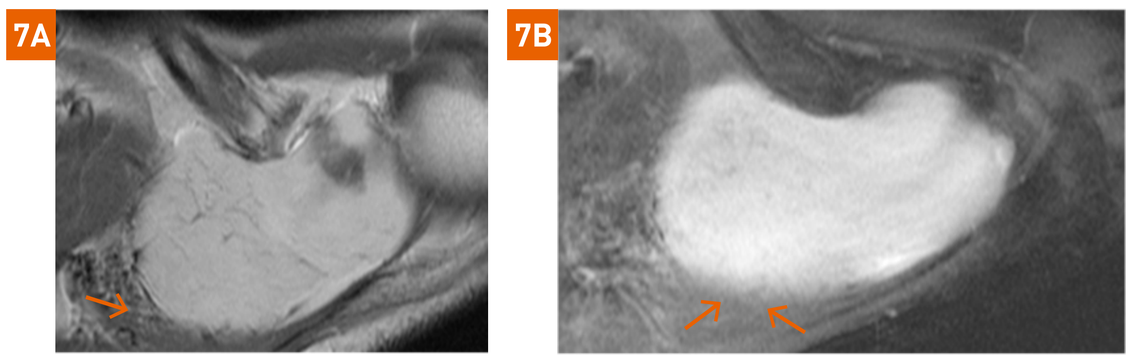

Fig. 6A e B — TBNP Maligno do ombro esquerdo. Doente com neurofibromatose tipo 1 com neurofibroma conhecido nesta topografia, com crescimento recente e queixas dolorosas associadas.

CONCLUSÃO

A Ressonância Magnética constitiu a modalidade de escolha para avaliação de TBNP. A diferenciação entre etiologia benigna e maligna nem sempre é possível, embora alguns aspectos favoreçam a última, tais como dimensões volumosas, margens mal definidas, edema perilesional, realce periférico e sinal heterogéneo, com evidência de áreas quísticas intra-lesionais. Dada a inexistência de critérios claros de imagem que permitam a diferenciação entre etiologia benigna e maligna, neste casos preconiza-se adequada caracterização histológica.

AUTORES

1 – Interno Complementar Serviço de Imagem Médica do Centro Hospitalar e Universitário de Coimbra
2 – Assistente Hospitalar do Serviço de Imagem Médica do Centro Hospitalar e Universitário de Coimbra
3 – Assistente Hospitalar Graduado do Serviço de Imagem Médica do Centro Hospitalar e Universitário de Coimbra
4 – Assistente Graduada Sénior no Serviço de Imagem Médica do Centro Hospitalar e Universitário de Coimbra
5 – Director do Serviço de Imagem Médica do Centro Hospitalar e Universitário de Coimbra

REFERÊNCIAS

Wasa, J., Nishida, Y., et al, MRI features in differentiation of malignant peripheral nerve sheath tumors and neurofibromas, AJR 2010, 194: 1568-1574

Chee, D., Peh, W., Shek, T., Pictorial Essary: Imaging of peripheral nerve sheath tumors, Canadian Association of Radiologists Journal, 2011, 62: 176-182

CNR 2014 oncologia urgência TRÓIA 7-8-9 Maio
CHUC CENTRO HOSPITALAR E UNIVERSITÁRIO DE COIMBRA